(Aus dem Pathologischen Institut der Universität Basel
[Vorsteher: Prof. Dr. A. Werthemann].)

Zur Frage der primär multiplen Dünndarmsarkome

Inaugural-Dissertation

zur Erlangung der Doktorwürde
der Medizinischen Fakultät der Universität Basel

vorgelegt von

Gottlob Pflugfelder

von Basel

UNIV. BIBLIOTHEEK LEIDEN

1943

VERLAG VON S. KARGER IN BASEL

Von der Medizinischen Fakultät Basel genehmigt
auf Antrag von Prof. Werthemann.

Tag der Promotion: 29. April 1942.

R. UNIV.
BIBLIOTHEEK
LEIDEN

Sonderdruck aus
«Schweiz. Zeitschrift für Pathologie und Bakteriologie», Vol. VI, Nr. 1/2, 1943.

Zur Frage der primär multiplen Dünndarmsarkome.

Bösartige Geschwülste des Dünndarms sind auffallend selten; dabei sind die Sarkome etwas häufiger als die Carcinome. Unter Berücksichtigung der zahlreichen casuistischen Mitteilungen der Literatur fand *Staemmler* (1924) 184 Sarkome auf 72 Carcinome des Dünndarms, *Hinze* (1939) 294 Sarkome auf 95 Carcinome des Dünndarms. *Charles W. Mayo* beobachtete von 1907 bis 1939 108 Fälle von primären malignen Tumoren an Dünndarm und Duodenum: 87% waren Adeno-Carcinome; unter den auffallend seltenen Sarkomen stellten die Leiomyosarkome den größten Anteil (6, dazu 4 am *Meckel*schen Divertikel). Aehnlich gibt *Medinger* (1939) unter 22 malignen Dünndarmtumoren 16 Carcinome auf 6 Sarkome an. *Ragins-Shively* (1940) stellten unter 10 Malignomen des Dünndarms 7 Carcinome und 3 Sarkome fest (2 Lymphosarkome, 1 Leiomyosarkom). Nach *Staemmler* sind die undifferenzierten Dünndarmsarkome häufiger als die höher differenzierten: auf 191 Rundzellensarkome und Lymphosarkome kamen 39 Spindelzellensarkome, 8 Fibrosarkome und 15 Myosarkome. *Hinze* fand auf 132 Rundzellensarkome 22 Myosarkome, 26 Spindelzellensarkome, 7 Fibrosarkome.

Aus dem Vergleich der ältern Ziffern von *Staemmler* mit den neuern der amerikanischen Chirurgen ergibt sich scheinbar ein relatives Häufigerwerden der Carcinome und unter den Sarkomen das häufigere Auftreten von stenosierenden Sarkomen, was sich offenbar aus der Tatsache erklärt, daß die Chirurgen stenosierende Tumoren vorzüglich zu beobachten Gelegenheit haben. Daß neuerdings myogene Sarkome häufiger erwähnt werden, ergibt sich daraus, daß bei genauer histologischer Untersuchung als Spindelzellensarkome oder Fibrosarkome imponierende Gewächse häufig doch noch teilweise den Aufbau maligner Leiomyosarkome verraten.

Primär multiples Auftreten ist gerade für Sarkome des Darmes nicht ungewöhnlich, wobei aber der histologische Charakter des Sarkoms ausschlaggebend ist: Lymphosarkome mit ihrem diffusen, infiltrierenden Wachstum treten oft multipel auf. Nach

Staemmler wurden Rundzellensarkome 13mal, Alveolärsarkome 2mal, Endotheliom 1mal, malignes Leiomyom 1 mal primär multipel im Dünndarm gefunden.

Dieser letzte Fall (von *Morpurgo)* scheint mir nicht stichhaltig: bei einer 54jährigen Frau wurde ein sarkomatös entartetes Myoma uteri und gleichzeitig ein Leiomyoma malignum gefunden.

Auch nach Durchsicht der neuern Literatur konnte ich keinen Fall von primär multiplem Auftreten eines Dünndarmsarkoms vom Bau des Spindelzellensarkoms, Fibrosarkoms oder malignen Leiomyoms finden, wie das beim wohlumschriebenen Wachstum dieser Sarkome auch zu erwarten war.

Daher verdient eine Beobachtung am Basler Pathologisch-Anatomischen Institut — primär multiple Dünndarmsarkome vom histologischen Aufbau eines relativ differenzierten Fibrosarkoms — besondere Beachtung.

Auszug aus der Krankengeschichte.

(Med. Klinik Basel, Prof. *R. Staehelin.*)

Anamnese: 60jähriger Mann, von Beruf Commis; sowohl die Familiengeschichte als auch eigene Krankheiten ergaben bezüglich Tumoren nichts Besonderes.

Im Herbst 1937 entstand hinter dem linken Ohr ein Geschwür, das rasch wuchs und deshalb exzidiert wurde (s. u.). Seit Herbst 1940 Atemnot und Stechen auf der Brust; ein im Mai 1941 angefertigtes Röntgenbild ergab dann je einen rundlichen, scharf umrissenen Schatten im linken Mittel- und rechten Oberfeld. Im September 1941 Verstärkung der Dyspnoe, Gewichtsabnahme, Widerwille gegen Fleisch: das Röntgenbild zeigte Größerwerden der beiden Verschattungen und Neuauftreten eines kleinfaustgroßen Schattens am rechten Hilus. Seit 5 Wochen ist der Stuhlgang unregelmäßig geworden, häufige Durchfälle und in letzter Zeit incontinentia alvi.

Status vom 29. 9. 1941: Stark dyspnoischer Mann in reduziertem Kräftezustand. Ueber beiden Lungen basale Dämpfung, über linkem Oberlappen abgeschwächtes Bronchialatmen. Abdomen: über Thoraxniveau; Ascites; kein Tumor palpabel. Oedeme beider Unterschenkel. Rectale Untersuchung: Prostata derb, vergrößert, kein Tumor palpabel.

Laboruntersuchungen: In Faeces Benzidinprobe 3mal +. B. S. 47/97/148. Blutbild: Hb. 44%, Erythrocyten 2,7, Färbeindex 0,81, Anisocytose, Leukocyten: 18 700, wovon 85% neutrophile, 2,3% stabkernige.

Verlauf: Patient hat unregelmäßige Fieberattacken und verfällt rasch; starke Dyspnoe, schmierige, breiige Stühle. 1 Pleurapunktion und 2 Ascitespunktionen bringen nur vorübergehende Erleichterung: Im Punktat konnten keine Tumorzellen nachgewiesen werden.

Röntgenuntersuchung (Röntgeninstitut Bürgerspital Basel, Prof. *Lüdin):* Die Magendarmserie ergab keinen Anhaltspunkt für einen Tumor des Magens; das Duodenum und die obern Jejunumschlingen sind erweitert und gestaut;

im Profilbild finden sich in der obersten, hinter dem Magen gelegenen Jejunumschlinge rundliche Kontrastmittelaussparungen. 2 St. p. c. findet sich in einer erweiterten Jejunumschlinge noch ein feiner Schleimhautbelag; im mittleren Teil dieser Schlinge findet sich eine längliche, polycyclisch begrenzte Kontrastmittelaussparung. — 6 St. p. c. findet sich in einer Dünndarmschlinge unterhalb der linken Colonflexur noch ein größerer Restfleck.

Diagnose: Verbreiterter retroventriculärer Raum. Ascites, Pancreaskopfvergrößerung? Metastasen in den retroventriculären Lymphdrüsen? Gestautes Duodenum und gestaute obere Jejunumschlingen mit Kontrastmittelaussparungen (tumoröse Veränderungen?), Lungenmetastasen.

Epikrise: Durch die klinischen Untersuchungen und besonders die Röntgenuntersuchung wurde der Verdacht auf Tumoren im Bereich des obern Jejunums und Pancreaskopfes gelenkt. Eine genaue Diagnose auf Ort und Art des Tumors war aber nicht möglich, da Patient bereits am 31. 10. 1941 nach rapidem Verfall mit Erbrechen und trommelförmig gespanntem Bauch ad exitum kam.

Auszug aus dem Sektionsprotokoll.

Mittelgroßer, stark abgemagerter Mann. Bauch und linker Unterschenkel stark angeschwollen. Reizlose Narbe hinter dem linken Ohr. Haut: zahlreiche Epheliden, Naevus pigmentosus am Mons pubis.

Bauchhöhle: 5,5 l klaren, gelben Ergusses; Magen, Dünndarm und Colon sind stark aufgetrieben. Appendix retrocöcal, verwachsen. Im Gebiet der rechten Colonflexur finden sich in einer Jejunumschlinge harte, derbe Knoten, die mit der Umgebung verwachsen sind; ähnliche Knoten über ganzen obern Dünndarm in verschiedener Größe verteilt. Die epigastrischen und mesenterialen Drüsen sind z. T. vergrößert und hart. Verwachsungen von Dünndarmschlingen im Gebiet des Pancreaskopfes lassen sich gut lösen.

Bei Eröffnen des Darmes sitzen der Darmwand schüsselartige, überwalnußgroße Geschwülste auf (Abb. 1). Diese Geschwülste sind auch von der Serosaseite her als weißliche, derbe Flecken erkennbar. Das Darmlumen ist überall durchgängig.

Im Jejunum finden sich 5 überwalnußgroße, weißliche, derbe Tumoren, die ins Darmlumen vorspringen, gut begrenzt sind und an ihrer Oberfläche geschwürig verändert sind, so daß sie zentral eingedellt erscheinen. Der oberste der Tumoren sitzt unweit der Flexura duodenojejunalis, die 4 übrigen sind alle von ungefähr gleicher Größe und in handbreitem Abstand durch unveränderte Darmwand getrennt. In der nähern Umgebung dieser Tumoren finden sich über 15 flache, bis frankengroße Geschwülste, die submucös zu liegen scheinen und von intakter Schleimhaut bedeckt sind. Die Schleimhaut des Dünndarms ist überall grauschwarz gefärbt; der lymphatische Apparat ist nur schwer zu erkennen. Im Colon transversum findet sich ein blasser, kurzgestielter Polyp. Im paraaortalen Gewebe finden sich harte Knoten, die als Lymphdrüsen aufgefaßt werden.

Bauchorgane: Während die linke Nebenniere keinen pathologischen Befund zeigt, ist am Pol der rechten ein himbeergroßer, weißer, derber und glatter Tumor festzustellen. An der Kapsel der rechten Niere ein ebensolcher flacher Knoten.

Die Leber ist groß, zeigt glatte Oberfläche und auf Schnitt deutlichen Läppchenbau. Die übrigen Organe in Bauch und Becken zeigen keinen pathologischen Befund.

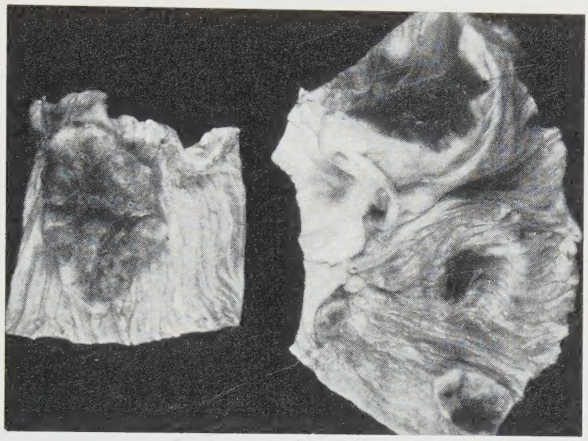

Abb. 1. Jejunaltumoren.

Brusthöhle: Die linke Lunge zeigt im Oberlappen Verwachsungen. Hier ist eine mandarinengroße Geschwulst palpabel, die auf Schnitt eine weiße, markige Struktur zeigt. In der rechten Lunge findet sich im Hilusgebiet des Unterlappens und in der Subclaviculargegend je ein derber Knoten von gleicher Beschaffenheit wie links. Im übrigen läßt sich am Lungenschnitt viel braune, schaumige Flüssigkeit abstreifen. Das Herz entspricht der Faust der Leiche; Klappen, Coronargefäße und Aorta zart.

Die Sektion der Halsorgane und des Gehirns ergibt nichts Pathologisches.

Die Sektionsdiagnose lautete:

Multiple, bis hühnereigroße, z. T. zentral zerfallende und gallig imbibierte Sarkomknoten des Jejunums. Metastasen im Zwerchfell, in mesenterialen und paraaortalen Lymphdrüsen, der rechten Nebenniere, dem Nierenlager und beiden Lungen. Ascites und Oedeme der Beine. Anaemie von Herz, Nieren und Leber. Hypertrophie der Prostata. Lungenödem, Kompression des linken Lungenunterlappens, Blähung des Oberlappens. Rote Hyperplasie des Femurknochenmarkes, Hyperplasie der Milz. Schleimhautpolyp des Colon transversum.

Die makroskopische Betrachtung ergab also 5 bis hühnereigroße, der Darmwand breit und schüsselförmig aufsitzende und nach innen prominierende Knollen und in der nähern Umgebung jedes dieser Knollen ca. 15 linsengroße, submucöse, rundliche Knötchen.

Makroskopisch werden nach *Staemmler* die Darmsarkome wie folgt eingeteilt:

I. das sich aus der Kontinuität des Darmes scharf heraushebende (prominente) Sarkom,
   a) knotig, knollig, breit aufsitzend;
   b) polypös, gestielt;

II. das infiltrierende, in der Kontinuität des Darmrohres entwickelte Sarkom,
   a) örtlich eng begrenzt;
   b) diffuse Sarkomatosis.

Unter diesem Gesichtspunkt sind die eben beschriebenen Gewächse als «prominente, breit aufsitzende Sarkome» (I a) zu bezeichnen.

Histologisch wurden untersucht:

Jejunaltumoren; Metastasen in mesenterialen Lymphdrüsen, im paraaortalen Gewebe, in Lunge und in Nebenniere. Außerdem: Leber, Milz, Knochenmark, Prostata; diese letzteren Organe ergaben keinen pathologischen Befund, insbesondere keine tumorösen Veränderungen.

Es wurden Gefrierschnitte und Paraffinschnitte nach folgenden Methoden gefärbt: Sudan, Hämatoxylin-Eosin, Bindegewebsfärbungen nach *van Gieson, Wallart-Houette* (jaune-solide), *Masson* (trichrom); Eisenlackmethode nach *von Möllendorf* und nach *Regaud;* Silberimprägnation am Paraffinschnitt nach *Gömöry.*

1. *Bei H.-E.- und van Gieson-Färbungen* erscheinen die Darmgeschwülste aus großen, spindelförmigen, nicht selten sehr langen Zellen aufgebaut. — Im Uebersichtsbild überzieht an den Randpartien noch intakte Schleimhaut den innen etwas prominenten Tumor, während in den mittleren Partien der Tumor ulceriert und oberflächlich nekrotisch ist. Der Tumor ist seitlich ziemlich gut abgegrenzt: hier bilden schmale Spindelzellen mit viel Fasern eine Kapsel, die bis unter die Muscularis mucosae reicht. Jedoch liegen auch jenseits der Kapsel, z. T. dicht unter dem Schleimhautepithel, einzelne große, dunkle Spindelzellen. — Entzündliche Infiltration ist nur im Bereich des Epitheldefektes festzustellen; sie fehlt aber an der Grenze des Tumors zum intakten Gewebe der Darmwand. — Im Tumorbereich ist der Aufbau der Darmwand zerstört: nur gegen Serosa hin sieht man noch Bündel glatter Muskelfasern, die durch Züge von spindeligen Zellen auseinandergedrängt werden und wie angenagt erscheinen. Gegen die Serosa zu ist das Fettgewebe nur z. T. vom Tumor eingenommen: auch hier ist infiltrierendes Wachstum nachzuweisen. — Der Tumor zeigt zur Hauptsache einen fasciculären Aufbau: die Spindelzellen lagern sich zu lockern Zügen, welche sich unregelmäßig durchflechten und besonders an den Randpartien eine reichliche Entwicklung von kollagenen Fasern zeigen (Abb. 2).

Diese Faserbündel färben sich nach *van Gieson* leuchtend rot, mit Trichrom nach *Masson* blau, im Jaune-solide-Präparat gelb.

Sie sind etwa in der halben Mächtigkeit der plasmatischen Zellenzüge entwickelt. Dort, wo das kollagene Gewebe überwiegt, sind die benachbarten Spindelzellen etwas kleiner und die Kerne mehr langgestreckt. — Wenn die Spindelzellenzüge quer getroffen sind, erscheint der Aufbau eher reticulär: auch hier sind aber Bündel kollagener Fasern, die 2—3 Spindelzellen umlagern, zu erkennen. Ist der fasciculäre Aufbau deutlich und sind die Bindegewebebündel reichlich, so sind die Zellen deutlich spindelförmig und längsgestreckt mit meist ovalen Kernen. Sind die Zellen lockerer gelagert, so erscheinen sie polymorpher und größer: oft mehr oval oder auch dreieckig mit unregelmäßigen, plasmatischen Fortsätzen, so daß sie wie Ganglienzellen aussehen (Abb. 3). Hier sind auch die kollagenen Fasern nur zu lockeren, schmalen Bündeln ausgebildet.



Abb. 2. Schnitt durch Jejunaltumor. *(van Gieson;* Vergrößerung 90fach.)

Abb. 3. Polymorphe Zellen im Darmtumor. (Silberpräparat nach *Regaud;* Vergrößerung 720fach.)

2. Die Bindegewebefärbungen nach *Wallart-Houette* und *Masson* ergeben ebenfalls, daß das gebildete Fasermaterial kollagener Art ist; insbesondere ist das Gewebe des Tumors nirgends in der Farbe des Muskelgewebes tingiert; die noch erhaltenen Bündel der Darmwandmuskulatur sind dagegen deutlich in typischer Färbung zu erkennen. Gefäße sind im Tumor sehr selten.

3. Die Verhältnisse von Plasma und Kern sind am besten im *Regaud*-Präparat zu erkennen (Abb. 4). Die Zellen erscheinen spindelig, lang ausgezogen; und nirgends ist das graue, homogene Plasma im Sinn einer glatten Muskelzelle gestreift.

Die hellen, ovalen bis rundlichen Kerne liegen zentral; sie zeigen wechselnden Chromatingehalt und sind ziemlich groß. Meist sind 1—2 Nucleolen zu erkennen. Hie und da findet man auch wie vergittert aussehende Kerne. Teilungsfiguren sind reichlich, vereinzelt auch Zellen mit mehreren Kernen. Typische Riesenzellen fehlen jedoch. Stäbchenförmige Kerne sind

nur dort angedeutet, wo die Zellen zwischen dicken Bündeln kollagenen Gewebes schmächtiger werden.

4. Das Gitterfaserpräparat nach *Gömöry* zeigt das Bündelsystem kollagener Fasern rötlich angefärbt; um die einzelnen Sarkomzellen und Zellhaufen findet sich ein ziemlich dichtes Netz schwarzer Fasern. Wo die Tumorzellen etwas locker liegen, bilden diese Gitterfasern ein besonders zierliches Netz um je 2—3 Sarkomzellen; während sie dicker und länger dort ausgebildet sind, wo außerdem — mehr peripher — noch reichlich kollagenes Bindegewebe entwickelt ist. An solchen Stellen läßt sich dann feststellen, daß die schwarzen Silberfasern, sobald sie reichlicher entwickelt nebeneinander liegen, einen rötlichen Farbton annehmen.

5. Die Fettfärbung mit Sudan ergab weder im Darmtumor noch in den Metastasen Ablagerung von Fett oder lipoider Substanz.

6. Die Metastasen zeigen ebenfalls das Bild eines spindelzelligen fibro-

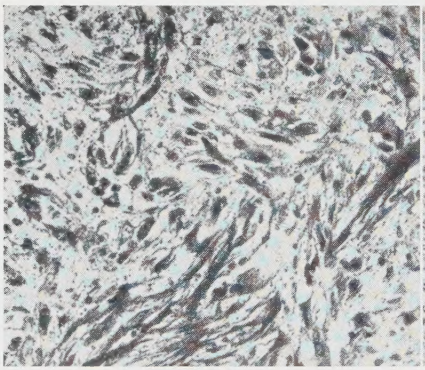

Abb. 4. Jejunaltumor. (Silberpräparat nach *Regaud;* Vergrößerung 185fach.)

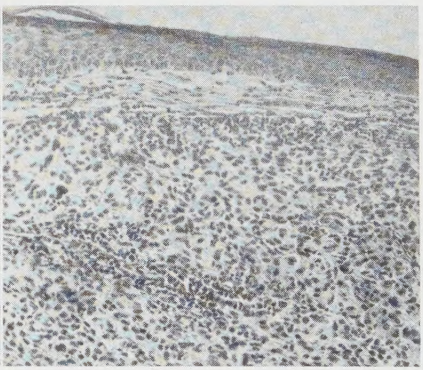

Abb. 5. Naevus der Haut. (Haematoxylin-Eosin; Vergrößerung 90fach.)

blastischen Sarkoms. Gegenüber den Darmtumoren ist die Entwicklung kollagener Fasern noch reichlicher. Eine Rundzelleninfiltration im benachbarten Gewebe ist nicht festzustellen. Myofibrillen sind auch in den Eisenlackpräparaten nicht nachweisbar.

a) Die Netzmetastasen zeigen ziemlich einheitliche, lange Spindelzellen mit reichlicher Ausbildung kollagener Fasern, die wirr durcheinander liegen. Bei starker Vergrößerung läßt sich Durchwachsen des Fettgewebes feststellen: die zwischen den Fettzellen liegenden, langen Spindelzellen haben z. T. bereits wieder kollagene Fasern gebildet.

b) Ein Knoten aus dem paraaortalen Gewebe zeigt eine stärkere Verdichtung des Stromas mit Hyalinisierung. Die direkt nebeneinanderliegenden Spindelzellen zeigen erhebliche Kernpolymorphie und ziemlich reichlich Mitosen.

c) Die Lungenmetastase stellt einen scharf abgegrenzten Knoten dar mit deutlicher Kapselbildung. Die Sarkomzellen sind groß, langgestreckt, mit vielen Kernatypien. Sie liegen vielfach faszikelartig zusammen und ver-

flechten sich mit den reichlich ausgebildeten kollagenen Fasern nach allen Richtungen. An Randpartien sind einzelne ziemlich stark sklerotische Gefäße mit enger Lichtung im Tumorgewebe festzustellen. In Zonen der Randpartie, die als Wachstumszentren imponieren, finden sich knospenartige Wucherungen von Geschwulstzellen, die von lockerem Stroma umgeben sind. Es wachsen hier offenbar periphere Geschwulstanteile in Lungenalveolen hinein. Anthrakotisches Pigment findet sich spärlich auch im Tumorgewebe.

d) Der Knoten in der Nebennierenrinde ist gut abgegrenzt; das benachbarte Rindengewebe ist z. T. druckatrophisch und von kleinern Blutungen durchsetzt. Der Aufbau aus Spindelzellen und kollagenen Fasern ist der oben beschriebene. Die hier etwas spärlicheren Faserzüge verlaufen ganz unregelmäßig. Im Gegensatz zu den übrigen Metastasen läßt sich hier aber teilweise das Tumorstroma vom Tumorparenchym deutlicher trennen: es finden sich Züge von Geschwulstparenchym, die sich nach allen Richtungen verflechten, aber da und dort eine gewisse rhythmische Anordnung der Kerne aufweisen; diese Züge von Tumorzellen bilden keine kollagenen Fasern, so daß sie sich vom Stroma, das nach *van Gieson* rot gefärbt ist, deutlich abheben.

Die Silberimprägnation zeigt wiederum ein feines Netz von schwarzen Gitterfasern, das die Spindelzellen dicht umschlingt. Der Uebergang zu kollagenen, rötlichen Faserbündeln ist auch hier nachweisbar.

7. Um etwaige Pigmentbildung nachzuweisen, wurden Schnitte durch Primärtumor und Metastasen nur mit Hämalaun gefärbt. Es ließ sich aber — außer anthrakotischem Pigment in der Lunge — keine Pigmentierung feststellen.

Zusammenfassend ist der Tumor als ein zellenreiches Spindelzellen-Fibrosarkom zu bezeichnen; in den Darmtumoren ist der Aufbau der Zellen noch stärker polymorph, es finden sich sogar ganglienzellenartige Bildungen; das Wachstum ist infiltrierend. Demgegenüber sind die Metastasen deutlicher abgegrenzt und ist die Spindelform der Sarkomzellen gleichmäßiger ausgebildet.

Es erhebt sich nun die Frage, ob die Darmtumoren I. als primär, II. als primär multipel anzusehen sind.

Ad I.

a) Der Patient litt im Herbst 1937 an einem rasch wachsenden Geschwür hinter dem linken Ohr, welches in toto exstirpiert wurde unter der Vermutungsdiagnose eines Cancroids. Die vor 3 Jahren durch das Pathologische Institut durchgeführte Untersuchung des Präparats hatte einen «ganz geringgradig pigmentierten Naevus mit Zeichen stärkerer Entdifferenzierung» ergeben; die Nachuntersuchung des noch vorhandenen Schnittes bestätigte diese Diagnose:

Im Uebersichtsschnitt durch das Hautstückchen sieht man unter dem intakten Epithel ziemlich gut abgegrenztes Tumorgewebe in der Cutis. Der Knoten ist ganz im Gesunden herausgeschnitten.

Bei stärkerer Vergrößerung zeigt der Tumor einen fasciculären Aufbau; es liegen spindlige bis sphärische Zellen vor, die sich zu Zellkomplexen zusammenlagern und oft eine gewisse epitheliale Bildung erkennen lassen (Abb. 5).

Es lassen sich — besonders bei reinen Hämalaunfärbungen — Pigmentablagerungen im Tumorgewebe nachweisen, die keine Eisenreaktion geben. Das Pigment findet sich vor allem im epithelnahen Teil des Tumors. Daraus kann man die Diagnose auf *Naevus* stellen.

Um die Zellnester herum hat sich eine starke, entzündliche Reaktion gebildet. Die Tumorzellen liegen in relativ geordneten Haufen, fallen aber durch eine gewisse Zell- und Kernpolymorphie auf; es lassen sich auch Kernteilungsfiguren feststellen, so daß «die Beurteilung der Recidivmöglichkeit hier außerordentlich schwer ist».

An sich ist also die Möglichkeit der Spätmetastasierung eines *malignen Naevustumors* nicht von der Hand zu weisen: der histologische Aufbau der Darmtumoren zeigt nun aber gar keine Aehnlichkeit mit einem Melanom, abgesehen schon vom völligen Fehlen von Melaninpigment im Darmtumor und in den Metastasen.

Es ist zwar der Fall theoretisch denkbar, daß ein Spindelzellensarkom aus einem malignen Naevus entsteht; in unserm Fall zeigt der Hauttumor gar keine Wucherung der Bindegewebselemente, und die Darmtumoren zeigen ja das relativ ausdifferenzierte Bild des Fibrosarkoms.

b) Im klinischen Verlauf traten deutliche Zeichen eines Darmtumors erst 5 Wochen vor dem Tode auf, während sich Lungensymptome seit dem Herbst 1940 zeigten und die Lungenmetastasen im Mai 1941 röntgenologisch nachgewiesen wurden; das langsame Wachstum der rundlichen Lungenmetastasen konnte röntgenologisch verfolgt werden.

Trotzdem sehen wir die Darmtumoren als primär an: das relativ langsame Wachstum der Lungentumoren steht mit dem histologischen Befund eines ziemlich ausdifferenzierten Fibrosarkoms im Einklang; aus dem histologischen Bau der Darmtumoren läßt sich auch das Fehlen von Stenoseerscheinungen und damit auch die klinische Latenz der Darmerkrankung erklären.

Im übrigen zeigten alle untersuchten Metastasen eine rundliche Form, ziemlich scharfe Abgrenzung, die histologisch als Kapselbildung erscheint, während das infiltrierende Wachstum der Darmtumoren in die Darmwandmuskulatur hinein viel ausgesprochener war.

Ad II.

Die 5 großen Jejunaltumoren sind alle von ungefähr gleicher

Größe, ihr Verhältnis zur Darmwand und ihre Prominenz nach innen ist analog, und sie sind voneinander durch intakte Darmwandpartien getrennt.

Für das *primär multiple Auftreten* der großen Jejunaltumoren spricht also:

1. gleiche Größe und Lage,
2. gleiche makroskopische Beschaffenheit und gleicher Reifegrad im histologischen Bild,
3. gleich starke Ausbildung sekundärer Veränderungen (z. B. oberflächliche Ulceration) der großen Darmtumoren,
4. Metastasierungstypus.

Die kleinen, bis frankenstückgroßen Tumoren, die um die großen Knollen gelagert erscheinen, sind als Metastasen in der Darmwand selbst über das Lymphsystem des Darmes aufzufassen. Um Impfmetastasen kann es sich nicht handeln, da sie von intakter Schleimhaut überzogen sind.

Eine analoge Metastasierung in die Darmwand hinein beschreiben *Ghon-Hintz* in ihrem ersten Fall: von sarkomatösem Leiomyom des Ileums aus kam es zu allgemeiner Metastasierung in die inneren Organe und auch in die Darmwand: im ganzen Dünndarm wurden ca. 50 bis erbsengroße, submucöse Metastasen aufgefunden.

Der Metastasierungsweg der Darmtumoren ist ein eigentümlicher; die Lymphdrüsen des Mesenteriums und des paraaortalen Gewebes sind offenbar zuerst betroffen worden, hier finden sich dementsprechend auch regressive Veränderungen (Hyalinisierung).

Die Leber ist auffallenderweise frei von Metastasen, während beide Lungen frühe und ausgedehnte Metastasierung zeigen. Die übrigen Metastasen erklären sich leicht durch Verschleppung von Tumorzellen aus den Lungenknoten in den großen Kreislauf.

Dieser Metastasierungstyp wurde von *Walther* als «atypischer Pfortadertypus (IV b)» bezeichnet und für primäre Darmtumoren folgender Weg der Geschwulstverschleppung angenommen: Darmtumoren — mesenteriale Lymphdrüsen — Ductus thoracicus — obere Hohlvene — Lunge — großer Kreislauf.

Zusammenfassend dürfen wir also die beschriebenen Jejunalsarkome als primär multipel auffassen.

Die histologische Abgrenzung von Spindelzellsarkomen und

Fibrosarkomen des Magendarmkanals bietet in zwei Richtungen besondere Schwierigkeiten, was auch aus den wechselnden Diagnosen der einschlägigen Literatur deutlich hervorgeht:

1. Maligne Leiomyome und myogene Sarkome.

Diese sind in neuerer Zeit öfters beschrieben worden; sehen wir ab von den sogenannten divertikulären Myomen des Darmtraktes und von den Myoblastenmyomen *(Abrikossoff),* die sich ja von quergestreifter Muskulatur ableiten, so kann ich folgende Arbeiten anführen, die erst nach der Monographie von *Staemmler* erschienen sind (myoblastische Sarkome von Magen, Duodenum und Dünndarm): *Puskeppelies* (1923, 2 Fälle), *Feyrter* (1928), *Joseph* (1930), *Rijssel* (1934), *M. Matyas, Stommel, La Manna* (1935), *Knorre* (1936), *Heck* (1937), *Sylven* (1938), *Raginss-Shively, Brass* (10 Fälle, nur Magen), *Wachs, Zacher* (2 Fälle), alle 1940. Diese 25 Fälle sind histologisch genau untersucht worden, was nicht in gleichem Maße für die ältere Literatur gilt (*Hinze* hat 1939 22 Fälle aus der ganzen Literatur von Dünndarmmyosarkomen zusammengestellt).

Nach der Ansicht von *Brass* und anderer neuerer Autoren sind die meisten Spindelzellsarkome und zellenreichen Fibrosarkome des Magendarmkanals zu den malignen Leiomyomen zu rechnen.

Auch wenn der reguläre Aufbau eines Leiomyoms nicht mehr angedeutet ist, sollen doch die Stäbchenform der Kerne, ihre oft noch rhythmische Lagerung (auch Palisadenstellung wurde beschrieben), das Vorhandensein von myoblastenartigen Zellen (besonders Riesenzellen), die fibrilläre Streifung und die Gelbfärbung des Plasmas nach *van Gieson,* die Herleitung von glatten Muskelzellen noch gestatten.

Für den Nachweis von Längs- und Querstreifung des Plasmas hat *La Manna* eine besondere Eisenlackmethode angegeben.

Je weniger ausdifferenziert die myogenen Sarkome sind, desto schwieriger sind sie als Rhabdo- bzw. Leiomyosarkome zu erkennen und von Spindelzellsarkomen und zellreichen Fibrosarkomen abzutrennen. Bei älteren Autoren ist der myogene Charakter solcher Spindelzellsarkome sicher nicht immer genügend anerkannt worden.

In unserer Beobachtung fehlen aber sicher alle fibrillären Strukturen: die Gelbfärbung nach *van Gieson,* die Stäbchenkerne, die Riesenzellen; eine regelmäßigere Bündelbildung von Spindelzellen mit Abtrennung vom Stroma wurde nur vereinzelt in einer

Nebennierenmetastase gefunden, so daß zum mindesten der Beweis einer myogenen Natur der beschriebenen Jejunaltumoren nicht zu erbringen ist.

2. *Maligne Neurinome.*

Die zahlreichen Beschreibungen von benignen Neurinomen im Magendarmtrakt mit und ohne Morbus Recklinghausen und die Neurinome der Appendix und am Grunde von Magengeschwüren interessieren in diesem Zusammenhang nicht.

Baumeister stellte 1934 die Neurinome des Verdauungstraktes zusammen, wobei er einen Fall von *Askanazy* zitiert (zahlreiche Neurofibromknoten in Duodenum und Jejunum mit Sarkomentartung in einzelnen größeren Knoten) und 5 eigene Fälle erwähnt: es handelte sich um isolierte Neurinome in Magen (1 Fall), Dünndarm (2 Fälle) und Coecum (1 Fall), die Erweichungen zeigten und z. T. zu Peritonitis führten. Bei Fall 3 wurde aus histologischen Gründen der Verdacht auf Sarkomentartung ausgesprochen. In einem 5. Fall erwähnt *Baumeister* die an sich nicht seltene Sarkomentartung von Neurofibromen bei Morbus Recklinghausen: Ein Neurinom der Halsgegend recidiviert nach Exstirpation und führt als maligner Tumor mit dem histologischen Bau eines typischen Spindelzellsarkoms zum Tode. Bei der Sektion werden auch im Darm, am Gekröse, auf Jejunumserosa Neurinome nachgewiesen, die aber nicht maligne entartet sind (sie boten das Bild eines «atypischen Neurinoms» mit Spindelzellen und spärlichen kollagenen Fasern, Ganglienzellhaufen mit gliaähnlichen Zellen nachweisbar).

Denecke berichtet 1932 über 2 Fälle von metastasierenden Neurinomen; der Primärtumor saß als isolierter Tumor im Magen bzw. im Duodenum; bei beiden Fällen kam es zu großen Lebermetastasen. Nach dem histologischen Bild spricht *Denecke* in beiden Fällen von «sarkomatös entarteten Neurinomen». Der Grad der Zellatypien und der regressiven Veränderungen war in beiden Fällen verschieden.

Die von *Baumeister* und *Denecke* beschriebenen isolierten, sarkomatös entarteten Neurinome zeigten trotz dem Aufbau aus Spindelzellen noch deutlich Eigenschaften von Neurinomen: Palisadenstellung der Kerne, oft in welligen Bändern; Büschelstellung der Kerne; das Plasma granuliert, mit Schollen oder feinen Fibrillen (die sich nach *van Gieson* bräunlich färben); daß auch extraplasmatische, fibrilläre Strukturen in Neurinomen Metachromasie zeigen (Braun-Gelb-Färbung nach *van Gieson),* betont *Oberndorfer.* Gelegentlich wurden auch noch Ganglienzellen und mikrogliäre Strukturen nachgewiesen.

In unsern Präparaten lassen sich die eben beschriebenen Strukturen nicht nachweisen; insbesondere fehlt auch die Metachromasie der gebildeten Fibrillen. Ob die im Darmtumor vereinzelt aufgefundenen, ganglienzellenartigen Elemente wirklich

solchen entsprechen, möchte ich bezweifeln, da gerade in den entsprechenden Gesichtsfeldern die Zellpolymorphie eine besonders große und die Zellagerung eine besonders lockere ist.

Daß in einzelnen Partien der Nebennierenmetastasen eine deutlichere Lagerung der Spindelzellzüge mit Andeutung rhythmischer Kernlagerung vorkommt, könnte, für sich betrachtet, ebensowohl an die Struktur eines Leiomyoms wie eines Neurinoms erinnern. Doch glaube ich aus diesem vereinzelten Befund in keiner Richtung beweisende Schlüsse ziehen zu können. Es ist auffällig, daß, wie in der Einleitung ausgeführt, bisher noch nie ein primär multiples Auftreten von Spindelzellsarkom, Fibrosarkom oder Myosarkom beobachtet worden ist:

Gutartige Fibrome und Myome sind im Magendarmkanal nicht besonders selten (neuere Zusammenstellungen bei *Rijssel* [1934] und *Hecker* [1938]), und sie treten (besonders Myoma) relativ häufig multipel auf.

Andererseits beschreiben *von Salis* (1920), *M. Matyas* (1935) und *Machalowitz* (1935), daß Fibrome und Myome des Darmkanals maligne entarten können.

In dem von uns beschriebenen Fall ist allerdings kein Anhaltspunkt für die Entwicklung der Sarkome aus vorbestehenden Myomen oder Fibromen vorhanden.

Unser Fall hat in allgemeiner pathogenetischer Beziehung durch das Vorkommen mehrfacher Geschwülste besonderes Interesse: Es fanden sich zahlreiche Epheliden, ein Hautnävus, ein entdifferenzierter Nävustumor hinter dem Ohr, ein Polyp des Dickdarms und primär multiple Dünndarmsarkome.

Daß ein direkter Zusammenhang der Haut- und Darmtumoren (im Sinn der Metastasierung eines malignen Hautnävus oder eines Morbus Recklinghausen) bestehe, kann abgelehnt werden.

Klinisch liegt die Besonderheit von multiplen Darmsarkomen relativ differenzierten Aufbaus einmal in der Schwierigkeit der Diagnosenstellung und dann in der Erschwerung eines evtl. chirurgischen Eingriffs.

Während isolierte und relativ ausdifferenzierte Dünndarmsarkome (wie z. B. die subserösen, gestielten Fibrosarkome) für den Chirurgen günstige Voraussetzungen bieten, war in unserm Fall wegen der Multiplizität der Primärtumoren und der frühen Lungenmetastasierung ein operatives Vorgehen von vornherein aussichtslos.

Die Krankengeschichte zeigt wiederum, wie schwer die Er-

kennung von Dünndarmsarkomen ist. Die in der Literatur beschriebenen, allgemeinen Symptome eines Dünndarmsarkoms waren vorhanden (auffallend starke Kachexie, Anaemie, Indikanurie, wechselndes Fieber, wechselnde Stuhlverhältnisse mit okkultem Blut); bei dem Fehlen ausgesprochener Stenoseerscheinungen war aber klinisch auch durch die Röntgenuntersuchung der Sitz und die Art der Darmtumoren nicht sicher festzustellen.

Zusammenfassung.

Beschreibung eines Sektionsfalles von primär multiplem Jejunumsarkom mit Metastasen in der Darmwand und in den innern Organen entsprechend dem «atypischen Pfortadertyp» von *Walther*.

Der histologische Bau der Tumoren wird als Fibrosarkom mit reichlicher Bildung reticulärer und kollagener Fasern beschrieben, und es wird die Differentialdiagnose zu malignen Leiomyomen und Neurinomen des Darmtraktes besprochen.

Direkte Beziehungen der Darmsarkome zu einem vor 3 Jahren exzidierten «entdifferenzierten Nävus» der Haut werden abgelehnt. Auf die Schwierigkeit der klinischen Diagnose (besonders in der Deutung des Röntgenbefundes) wird hingewiesen.

Résumé.

L'auteur décrit un cas autopsié de sarcomes du jejunum, primaires multiples, avec métastases dans la paroi intestinale et dans d'autres organes correspondant au « type atypique de la veine porte » de *Walther*. La structure histologique des tumeurs est celle d'un fibrosarcome avec formation abondante de fibres réticulaires et collagènes. Il fait le diagnostic différentiel entre ces tumeurs d'une part et les léiomyomes malins et les neurinomes du système digestif d'autre part.

Les sarcomes décrits ne sont probablement pas en relation avec un naevus non différencié de la peau, excisé 3 ans plus tôt. L'auteur fait ressortir les difficultés du diagnostic clinique et de l'interprétation de l'image radiologique.

Riassunto.

Descrizione d'un caso autoptico di sarcoma primitivo molteplice del digiuno con metastasi nella parete intestinale e negli organi interni correspettivi all'« atipico tipo della vena porta » secondo *Walther*.

La costruzione istologica dei tumori viene descritta quale

fibrosarcoma con abbondante produzione di fibre reticolari e collagene. Inoltre viene discussa la diagnosi differenziale tra questi tumori e i leiomiomi maligni ed i neurinomi del tubo digerente.

Vengono negati i rapporti diretti tra quei sarcomi intestinali ed un « neo dedifferenziato » della cute prelevato 3 anni fa. Viene dimostrata la difficoltà della diagnosi clinica, specie della interpretazione del reperto radiologico.

Summary.

A case of primary multiple fibrosarcoma of the jejunum is described. Metastases occurred into the gut wall and into the internal organs according to *Walther*'s "atypical portal type". The differential histologic diagnosis is discussed between fibrosarcoma of the gut and malignant leiomyoma and neurinoma. A direct relation between the observed tumors and an undifferentiated naevus of the skin which had been removed three years previously is rejected. The difficulties of the clinical diagnosis including X-rays are discussed.

Literatur.

Vollständiges Literaturverzeichnis bis 1924 bei *Staemmler.*

Braß, K., Frankf. Z. Path. 54 (1939) 1. — *Denecke, K.*, Beitr. Path. Anat. 89 (1932) 242. — *Ghon-Hintz*, Beitr. Path. Anat. 45 (1909) 89. — *Feyrter, F.*, Wien. med. Wschr. 1928, 1041. — *Joseph*, Zbl. Chir. 1930, 111. — *v. Knorre, G.*, Dtsch. Zschr. Chir. 246 (1935) 124. — *La Manna*, Virch. Archiv 294 (1935) 663. — *Matyas, M.*, Arch. Klin. Chir. 182 (1935) 408. — *Mayo, Ch. W.*, West J. Surg. 48 (1940) 403. — *Medinger*, Surg. etc. 69 (1939) 299. — *Morpurgo*, Zschr. f. Heilk. 16 (1895) 157. — *Oberndorfer*, in Henke-Lubarsch Hdb. IV, 3 (1928). — *Puskeppelies, M.*, Virch. Archiv 240 (1923) 361. — *Ragins-Shively*, Amer. J. Surg. 47, 96. — *Reichel, P.*, Neue dtsch. Chir., Bd. 336 (1933). — *v. Rijssel, E. C.*, Mitt. Grenzg. Med. u. Chir. 43 (1934) 533. — *v. Salis*, Zschr. f. klin. Chir. 160 (1920) 180. — *Simon, H.*, Neue dtsch. Chir., Bd. 43 (1928). — *Staemmler, M.*, Neue dtsch. Chir., Bd. 33a (1924). — *Sylven, B.*, Beitr. path. Anat. 101 (1938) 609. — *Wachs, E.*, Chirurg 1940, 53. — *Walther, H. E.*, Zschr. f. Krebsf. 46 (1937) 313; 48 (1939) 468. — *Zacher, K.*, Zbl. Chir. 1940, 242.

Dissertationen.

Baumeister, K. H., Ueber Neurinome im Verdauungstrakt. Göttingen 1934. — *Heck, H.*, Ueber Sarkome des Dünndarms. Berlin 1937. — *Hecker, G.*, Ueber gutartige Tumoren des Duodenums. Frankfurt 1938. — *Hinze, R.*, Die bösartigen Geschwülste des Dünndarms. Berlin 1939. — *Mechalowitz, L.*, Ueber blutendes Myom des Duodenums. Berlin 1935. — *Stommel, H. G.*, Ein Fall von Leiomyosarkom duodeni mit Lebermetastasen. Bonn 1935.